

# SINDROME POST-TRAUMA CRANICO: EFFICACIA DEI BLOCCHI ANESTETICI DEI NERVI EPICRANICI

---

## THERAPEUTIC EFFECTIVENESS OF EPICRANIAL NERVE BLOCKS ON POST-TRAUMATIC SYNDROME FROM HEAD INJURY

**Claudio Antonio Caputi**

*S.O.D. di Medicina del Dolore e Palliativa  
Azienda Ospedaliera-Universitaria "Ospedali Riuniti di Ancona"*

---

### RIASSUNTO

*Si riporta il caso di una donna di 53 anni che, in seguito a trauma cranico per incidente sul lavoro, manifestava una cefalea continua con vertigini, talora nausea, acufeni all'orecchio destro e allodinia diffusa al cuoio capelluto. Il trattamento iposensibilizzante, mediante blocchi con anestetici locali dei punti iperalgici alla digitopressione in corrispondenza dei nervi epicranici, ha controllato rapidamente l'allodinia e successivamente la cefalea. Inoltre, inaspettatamente, si sono notevolmente ridotte le vertigini e sono cessati gli acufeni. Questo risultato, del tutto insperato, evidenzia le imprevedibili potenzialità terapeutiche di un trattamento di semplice esecuzione e poco invasivo. Pertanto risulta di grande interesse l'interpretazione neurofisiopatologica.*

### **Parole chiave**

*Cefalea post-traumatica, allodinia, vertigini, acufeni, nervo grande occipitale, blocchi anestetici*

### SUMMARY

*The autor describes the case of a 53-year-old woman suffering from headache and dizziness, sometimes nausea, tinnitus in the right ear, and diffuse scalp allodynia following an occupational accident involving a head injury. Hyposensitizing treatment by anesthetic blockade at the emergence points of the epicranial nerves, which were hyperalgesic to finger pressure, rapidly controlled the allodynia and eventually the headache. Unexpectedly, the patient also reported reduced dizziness and resolution of the tinnitus. The unforeseen outcome highlights the unpredictable therapeutic potential of a simple and modestly invasive procedure. The neuropathophysiological interpretation is consequently very interesting.*

### **Key words**

*Post-traumatic headache, allodynia, dizziness, tinnitus, greater occipital nerve, anesthetic blocks*

## INTRODUZIONE

Il caso clinico che si va a descrivere è inquadrabile, in accordo con la ICHD-II,<sup>1</sup> come cefalea acuta post-traumatica da trauma cranico moderato. La paziente ha, infatti, accusato una cefalea di forte intensità, accompagnata a forte vertigine, lieve agitazione, difficoltà di concentrazione, insonnia, acufeni, comparsa entro due giorni dal trauma. Le vertigini sono sicuramente la manifestazione più frequente dopo tale tipo di cefalea.<sup>2</sup> Fisiopatologicamente è ipotizzabile un danno assonale diffuso, conseguenza dello stiramento delle terminazioni nervose sottoposte alla energia del trauma. Il trauma può anche essere causa di alterazioni dell'emodinamica cerebrale<sup>3</sup> e di modificazioni metaboliche che includono il rilascio di neurotrasmettitori inibitori e di aminoacidi eccitatori.<sup>4</sup>

La terapia farmacologica prevede comunemente l'uso di antiepilettici, calcioantagonisti, eccetera.

## CASO CLINICO

Donna di 53 anni, in data 15 febbraio 2009 subiva un trauma cranico in un incidente sul lavoro (caduta di due mensole sul capo) senza perdita di coscienza. Al Pronto Soccorso riferiva cefalea intensa e vertigine in assenza di segni obiettivi neurologici. In anamnesi: due gravidanze a termine, asportazione di fibromi mammari da qualche anno e un intervento chirurgico al ginocchio sinistro per trauma. La TAC cerebrale risultava nella norma e una TAC spirale cervicale evidenzia-

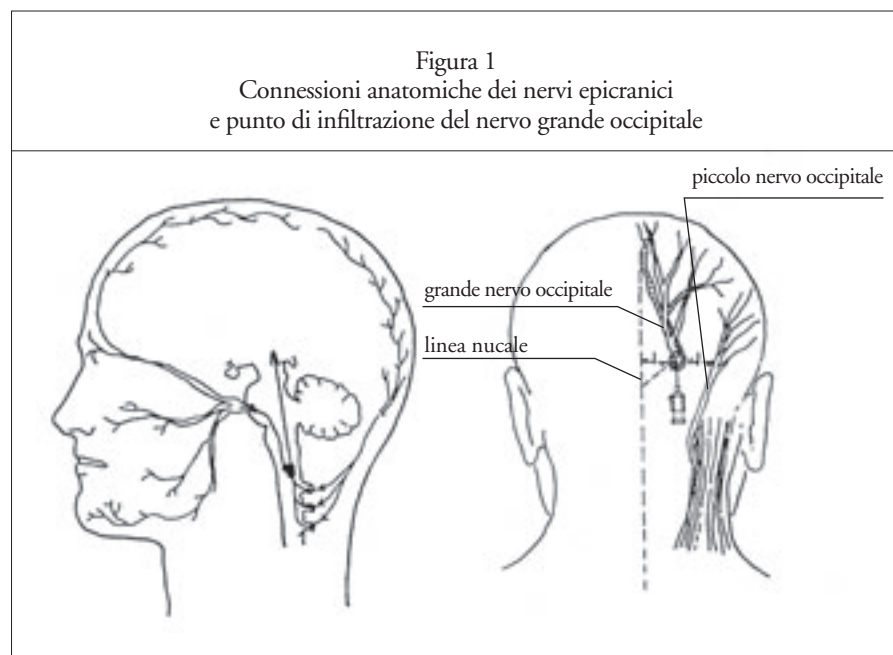
va inversione della fisiologica lordosi cervicale con alterazioni spondilosiche diffuse. Trattenuta in osservazione, il giorno successivo lamentava diffusa dolenzia cervico-dorsale con persistente cefalea di intensità non severa e lieve sonnolenza, con normale obiettività neurologica. Un episodio di nausea e vomito postprandiale era trattato con somministrazione di metoclopramide (10mg ev). Il secondo giorno si manifestava un improvviso malessere con vomito e lipotimia. Una TAC cerebrale di controllo era negativa. L'esame clinico vestibolare, eseguito per la ricomparsa di un'intensa vertigine oggettiva posturale, non evidenziava presenza di nistagmo spontaneo; normale l'esame otoscopico. Si prescriveva pertanto betaistina dicloridrato (16 mg per due volte al giorno per 15 giorni).

La paziente giungeva alla nostra os-

servazione al dodicesimo giorno dal trauma accusando cefalea quotidiana, resistente al trattamento farmacologico, ed episodi di vertigine con nausea, oltre alla comparsa di fastidiosi acufeni all'orecchio destro. Obiettivamente presentava intensa allodinia meccanica dinamica diffusa al cuoio capelluto, evocata dallo sfioramento dei capelli, con impossibilità di indossare gli occhiali e con conseguente disturbato riposo notturno. I punti di emergenza sottocutanei dei nervi sovraorbitario e grande occipitale risultavano intensamente iperalgici alla digitopressione, bilateralmente.

Per la presenza di tale sintomatologia, si decideva di iniziare un trattamento iposensibilizzante loco-regionale mediante blocchi anestetici dei nervi epicranici, seguendo un nostro originale schema terapeutico, praticato già da anni.<sup>5-6</sup> Al secondo blocco anestetico

Figura 1  
Connessioni anatomiche dei nervi epicranici  
e punto di infiltrazione del nervo grande occipitale



dei nervi epicranici, dopo due giorni dal primo, si otteneva una netta regressione dell'allodinia. La paziente riferiva inoltre la remissione degli acufeni, durante il tempo di persistenza dell'effetto anestetico. Il giorno 3 marzo, nuovo ricovero in Pronto Soccorso per episodio lipotimico di breve durata e successiva lieve ipostenia e disestesia a carico dell'arto inferiore sinistro. Ulteriori controlli radiologici (TAC cerebrale e cervicale) risultavano nella norma. Si prescrivevano: collare cervicale morbido, riposo a letto, gabapentin 400mg x 2/die, desametasone 8 mg im da scalare progressivamente nei giorni successivi.

La paziente terminava il primo ciclo di 5 sedute di blocchi anestetici in data 11 marzo, dopo un'interruzione di una settimana circa, con completa e definitiva scomparsa dell'allodinia del cuoio capelluto e delle regioni sovrauricolari (riferiva la possibilità di rimettersi gli occhiali fino ad allora non più tollerati). Riconfermava inoltre la remissione degli acufeni durante l'effetto anestetico dei blocchi. Constatata la buona efficacia del trattamento si decideva un secondo ciclo iposensibilizzante, mediante blocchi anestetici, a partire dal giorno 25 dello stesso mese, in quanto, pur in remissione completa dell'allodinia del capo, la paziente riferiva la ricomparsa di una cefalea, quotidiana notturna, pulsante, localizzata in sede parietale destra. I nervi epicranici sovraorbitari e il nervo grande occipitale di destra risultavano iperalgici alla digitopressione. Nel corso del secondo ciclo di terapia la paziente riferiva la scomparsa definitiva degli acufeni con una netta riduzione di intensità e durata della cefalea notturna che recedeva spontaneamente,

senza assunzione di analgici. Al termine del trattamento avvenuto in data 31 marzo si otteneva la completa remissione anche della cefalea. A un *follow-up* a 15 giorni, permaneva la remissione completa della cefalea, dell'allodinia e degli acufeni, con persistenza di sporadiche ed episodiche vertigini, di lieve intensità e breve durata. Al *follow-up* a 6 mesi la paziente risultava del tutto asintomatica, senza alcuna terapia farmacologica.

## DISCUSSIONE E CONCLUSIONI

Più recentemente si sono aggiunte ulteriori esperienze cliniche sull'utilizzo di blocchi anestetici nella terapia delle cefalee primarie<sup>7-8</sup> e si è anche evidenziato come il blocco anestetico del nervo grande occipitale potesse controllare efficacemente l'allodinia meccanica che si manifesta sul cuoio capelluto di alcuni pazienti emicranici, espressione di ipersensitizzazione centrale.<sup>9-10</sup> Secondo la nostra ipotesi l'effetto terapeutico dei blocchi si giustifica con l'inibizione dell'ipersensitizzazione periferica, testimoniata dalla iperalgesia provocata da una leggera pressione dei nervi epicranici grande occipitale (GON) e sovraorbitario (NS); e ciò non solo per l'effetto anestetico di blocco di conduzione degli stimoli nocicettivi, ma prevalentemente per il blocco, da parte degli anestetici locali, dei flussi antidromici di sostanza P e del peptide relato al gene della calcitonina (CGRP), mediatori dei riflessi assonali generati dalla infiammazione neurogenica perivascolare. Probabilmente il ripetuto blocco anestetico, provocando una protratta ipostimolazione dei nocicettori periferici, ri-

normalizza la loro soglia di attivazione con la conseguente mancata induzione dei meccanismi neuroplastici di ipersensitizzazione centrale, causa di dolore cronico.<sup>6</sup>

La tossina botulinica, che si è rivelata efficace sui pazienti emicranici, agirebbe analogamente, inibendo il rilascio dei neurotrasmettitori, tra cui il CGRP, per effetto del blocco della fusione della vescicola sinaptica a livello della membrana cellulare.<sup>11-12</sup>

Inoltre, la recente osservazione del controllo di un'aura emicranica emiplegica, mediante il blocco anestetico del GON,<sup>13-14</sup> andrebbe ad avvalorare l'idea che l'ipostimolazione periferica possa modulare direttamente l'iperecitalità corticale.

Il caso descritto conferma l'efficacia dei blocchi anestetici dei nervi epicranici nel controllo della cefalea e dell'allodinia, in questo caso, postumi di un trauma cranico. Imprevedibilmente il trattamento si è rivelato altrettanto efficace anche nel controllo delle vertigini e in modo netto degli acufeni. L'inatteso successo terapeutico ci ha indotto a un approfondimento neurofisiopatologico.

Afferenze da strutture sensoriali trigeminali verso il nucleo cocleare sono state individuate con metodi sperimentali nelle cavie e negli uomini. Si è visto infatti che il nucleo dorsale cocleare oltre agli *input* dall'ottavo nervo, riceve direttamente impulsi somatosensoriali dal quinto nervo cranico; pertanto nel nucleo dorsale si verifica un'integrazione multisensoriale.<sup>15</sup>

Questi circuiti neuronali hanno importanti risvolti clinici perché, come le alterazioni strutturali uditive periferiche che generano sordità possono influire sulla struttura dei neuroni

centrali uditivi, così alterazioni neurologiche dalla periferia somatosensoriale possono influenzare la funzione uditiva, richiedendo questa *input* multisensoriali. La percezione di acufeni nei pazienti che ricevono insulti somatici possono, analogamente, essere il risultato di un *input* somatosensoriale alterato al nucleo cocleare. Tale evento può verificarsi in pazienti coinvolti in traumi cranici, del collo o addirittura in pazienti con ascessi dentari.<sup>15</sup> La proiezione dal ganglio trigeminale sul nucleo cocleare termina a livello sia dei neuroni sia dei vasi sanguigni; ciò suggerisce un'interferenza di questi collegamenti nella regolazione del flusso sanguigno e del metabolismo.<sup>16-17</sup> Le afferenze dalle branche oftalmiche e mandibolari del trigemino proiettano, attraverso il ganglio, rispettivamente alla coclea e all'orecchio medio, influenzando probabilmente il flusso sanguigno a livello cocleare e cerebrale.<sup>18-19</sup>

Le variazioni di flusso possono tradursi in una modulazione eccitatoria/inibitoria di tali aree. Pertanto la percezione di acufeni in pazienti che hanno subito un trauma cranico potrebbe imputarsi a un'alterata modulazione inibitoria delle afferenze provenienti dalle strutture trigeminali, con conseguente ipersensibilità dei neuroni nell'area cerebrale collegata all'udito. Noi ipotizziamo che il trattamento ipostimolante con anestetico locale sui punti di emergenza sottocutanei delle branche trigeminali e del GON, funzionalmente connesso al nucleo caudale spinale del trigemino, possa determinare una deafferentazione somatica periferica con effetto rimodulante della neuroeccitabilità centrale. Iperalgesia e allodinia sono ricono-

sciute espressioni di ipersensibilizzazione nervosa con evidenze cliniche del loro efficace controllo mediante blocchi anestetici. Non ancora descritto, come nel nostro caso, un controllo clinico di fenomeni quali la vertigine e gli acufeni; anch'essi probabile espressione di una "irritazione" nervosa centrale. Vertigini e acufeni, insieme alla cefalea, alla nausea, al vomito, all'allodinia si sono manifestati nella sindrome post-traumatica della nostra paziente. Il trauma è stato quindi causa di una turba della complessa rete di circuiti di regolazione cerebrale. E' stato sorprendente verificare come un trattamento periferico con blocchi anestetici sia risultato terapeutico, laddove farmaci, specificamente attivi, sono stati inefficaci. È possibile che l'anestetico locale, bloccando i flussi assonali del nervo, possa interferire sul trasporto assonale di neurotrasmettitori vasoattivi e ipersensibilizzanti che, in tali eventi clinici, giocano un ruolo non secondario.<sup>6</sup>

Il trattamento con blocchi anestetici, efficace nel controllo del dolore da cefalea, si è dimostrato, in questo caso, efficace anche sul controllo di altri sintomi neurologici.

Ciò potrebbe aprire il campo a nuove possibilità terapeutiche e a utili speculazioni neurofisiologiche, nel complesso labirinto dei circuiti di regolazione cerebrale.

## BIBLIOGRAFIA

- 1) Headache Classification Committee of International Headache Society. The international classification of headache disorders, 2nd ed. Cephalalgia 2004; 24 (Suppl 1): 131-160.
- 2) Solomon S. Post-traumatic headache: Commentary: an Overview. Headache 2009; 49 (7): 1112-1115.
- 3) Stritch SJ. Shearing of nerve fibres as a cause of

brain damage due to head injury: a pathological study of twenty cases. Lancet 1961; 2: 443-448.

4) Hayes RL, Dixon CE. Neurochemical changes in mild head injury. Semin Neurol 1994; 14: 25-31.

5) Caputi CA, Firetto V. Therapeutic blockade of greater occipital and supraorbital nerves in migraine patients. Headache 1997; 37: 174-179.

6) Caputi CA, Firetto V. Hypostimulation of epicranial nerves in the prophylactic treatment of migraine. J Headache Pain 2006; 7: 267-268.

7) Afridi SK, Shields KG, Bhola R et al. Greater occipital nerve injection in primary headache syndromes-prolonged effect from a single injection. Pain 2006; 122: 126-9.

8) Ashkenazi A, Matro R, Shaw JW et al. Greater occipital nerve block using local anaesthetic alone or with triamcinolone for transformed migraine: a randomised comparative study. J Neurol Neurosurg Psychiatry 2008; 79: 415-417.

9) Ashkenazi A. The effects of greater occipital nerve block and trigger point injection on brush allodynia and pain in migraine. Headache 2005; 45:350-354.

10) Burstein R, Cutrer MF, Yarnitsky D. The development of cutaneous allodynia during a migraine attack. Clinical evidence for the sequential recruitment of spinal and supraspinal nociceptive neurons in migraine. Brain 2000; 123: 1703-1709.

11) Blumenfeld A. Botulinum toxin type A as an effective prophylactic treatment in primary headache disorders. Headache 2003; 43: 853-860.

12) Caputi CA. Effectiveness of Bont-A in the Treatment of Migraine and Its Ability to Repress CGRP Release. Headache 2004; 44: 837-838.

13) Husid M. New onset migraine with aura following head injury: a case report. Headache 2004; 44: 1048-1050.

14) Rozen T. Cessation of hemiplegic migraine auras with greater occipital nerve blockade. Headache 2007; 47: 917-928.

15) Shore SE. Multisensory integration in the dorsal cochlear nucleus: unit responses to acoustic and trigeminal ganglion stimulation. European Journal of Neuroscience 2005; 21: 3334-3348.

16) Lockwood A, Salvi R et al. The functional neuroanatomy of tinnitus: evidence from limbic system links and neural plasticity. Neurology 1998; 50: 114-120.

17) Pinchoff R, Burkard R. Modulation of tinnitus by voluntary jaw movements. American Journal of Otol 1998; 19: 785-789.

18) Shore SE et al. Effects of trigeminal ganglion stimulation on unit activity of ventral cochlear nucleus neurons. Neuroscience 2003; 119: 1085-1101.

19) Goadsby P, Knight Y et al. Stimulation of an intracranial trigeminally-innervated structure selectively increases cerebral flow. Brain Resources 1997; 751: 247-252.